

# TÜKÜRÜK BEZİ BENİGN ve MALİGN TÜMÖRLERİ TAKİP FORMU

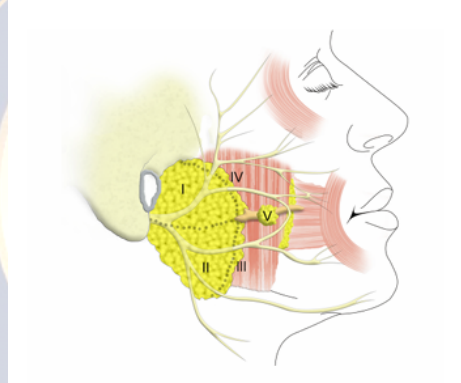
|                                |  |
|--------------------------------|--|
| Formun<br>Doldurulma<br>Tarihi |  |
| Formu Dolduran<br>Hekim        |  |
| Ad-Soyad                       |  |
| T.C. No                        |  |
| Protokol<br>numarası           |  |
| Yaş/Cinsiyet                   |  |
| Telefon/Yaşadığı<br>şehir      |  |
| Primer alan                    |  |
| Tanı alma tarihi               |  |
| Klinik/Sorumlu<br>doktor       |  |



# TÜKÜRÜK BEZİ BENİGN ve MALİGN TÜMÖRLERİ TAKİP FORMU

- **Baş boyun KT hx**
  - **Aldığı tarih** **Ajan**
- **Baş boyun KRT hx**
  - **Aldığı tarih** **Ajan**
  - Doz** **Alan**
- **Baş boyun cerrahi hx**

## Muayene Bulguları



- **Lokalizasyon (Tükürük bezi/Taraf)**
  - **Parotis (Proposal of the European Salivary Gland Society-2016)**
    - **Süperfisyal superior-Seviye 1**
    - **Süperfisyal inferior-Seviye 2**
    - **Derin inferior-Seviye 3**
    - **Derin superior-Seviye 4**
    - **Aksesuar- Seviye 5**
  - **Submandibuler**
  - **Sublingual**
  - **Minör**
  - **Diğer**

# TÜKÜRÜK BEZİ BENİGN ve MALİGN TÜMÖRLERİ TAKİP FORMU

- Sertlik
- Palpasyonla ağrı
- Mobilite (mobil, semimobil, fikse)
  - Mobil
  - Semimobil
  - Fikse
- Cilt tutulumu
- Fasiyal sinir muayenesi
  - Temporozigomatik dal
  - Servikofasiyal dal
- Diğer endoskopik muayene özellikleri
- Kranial sinir muayeneleri
- Duyusal muayene
- Diğer muayene özellikleri

## Radyolojik Görüntüleme (Primer)

- USG
  - Boyut
  - Lokalizasyon
  - Hipoekoik
  - İzoekoik
  - Hiperekoik
  - Solid/Kistik
  - Sınır özellikleri
    - Düzgün
    - Düzensiz-silik

# TÜKÜRÜK BEZİ BENİGN ve MALİGN TÜMÖRLERİ TAKİP FORMU

- Doppler USG
  - Hipovasküler
  - Hipervasküler
- Boyun
  - İpsilateral

- Kontralateral

- **BT**

- Boyut
- Lokalizasyon
- Hipodens
- Hiperdens
- Kontrast
  - Homojen
- Kıkırdak/Kemik invazyonu
- Nörovasküler invazyon
- Boyun

Heterojen

- **MRG**

- Boyut
- Lokalizasyon
- T1
- T2
- Kontrast
  - Homojen
- Difüzyon
- Kıkırdak/Kemik invazyonu
- Nörovasküler invazyon
- Boyun

Heterojen



# TÜKÜRÜK BEZİ BENİGN ve MALİGN TÜMÖRLERİ TAKİP FORMU

- **PET-BT**
  - Primer boyut
  - Lokalizasyon
  - SUV-MAX
  - Uzak metastaz
- **Mandibula/zigoma tutulumu**
- **Diğer**

## Radyolojik Görüntüleme (Boyun)

- **USG**
  - **Boyun**
    - İpsilateral
    - Kontralateral
  - **Boyut**
  - **Lokalizasyon**
  - **Hipoekoik**
  - **İzoekoik**
  - **Hiperekoik**
  - **Solid/Kistik**
  - **Sınır özellikleri**
    - Düzgün
    - Düzensiz-silik
  - **Doppler USG**
    - Hipovasküler
    - Hipervasküler

# TÜKÜRÜK BEZİ BENİGN ve MALİGN TÜMÖRLERİ TAKİP FORMU

- **BT**

- **Boyut**
- **Lokalizasyon**
- **Hipodens**
- **Hiperdens**
- **Kontrast**
  - **Homojen**
- **Kıkırdak/Kemik invazyonu**
- **Nörovasküler invazyon**

**Heterojen**

- **MRG**

- **Boyut**
- **Lokalizasyon**
- **T1**
- **T2**
- **Kontrast**
  - **Homojen**
- **Difüzyon**
- **Kıkırdak/Kemik invazyonu**
- **Nörovasküler invazyon**

**Heterojen**

- **PET-BT**

- **Boyun metastaz boyut**
- **Lokalizasyon**
- **SUV-MAX**

- **Diğer**

# TÜKÜRÜK BEZİ BENİGN ve MALİGN TÜMÖRLERİ TAKİP FORMU

- **Biyopsi**
  - **İİAB (Milan sınıflamasına göre)**
    1. **Nondiagnostik**
    2. **Non-neoplastik**
    3. **Önemi belirsiz atipi (AUS)**
    4. **Neoplazi**
      - a. **Neoplazi: Benign**
      - b. **Neoplazi: Malignite potansiyeli belirsiz tükürük bezi neoplazisi (SUMP)**
    5. **Malignite şüphesi**
    6. **Malign**
  - **Tru-cut**
  - **Punch**
  - **İnsizyonel**
  - **Eksizyonel**

## Klinik Evre (TNM)

- **T**
- **N**
- **M**

## Primer Tedavi

- **Cerrahi/Tarih**
- **Parotidektomi tipi (Tweedie and Jacob's sınıflaması)**
  1. **Total parotidektomi ± Fasiyal sinir rezeksiyonu**
  2. **Komplet süperfisyal parotidektomi**
  3. **Parsiyel süperfisyal parotidektomi**
    - a. **Üst segment ± derin lob diseksiyonu**
    - b. **Orta segment ± derin lob diseksiyonu**
    - c. **Alt segment ± derin lob diseksiyonu**



# TÜKÜRÜK BEZİ BENİGN ve MALİGN TÜMÖRLERİ TAKİP FORMU

4. Selektif derin lob parotidektomi

5. Ekstrakapsüler diseksiyon

• Cerrahi ile ilgili önemli özellikler (belirtiniz)

• Tamamlayıcı cerrahi durumu

- Tamamlayıcı parotidektomi
- Boyun diseksiyonu

## Cerrahi Dışı Primer Tedavi

• RT

- Başlama tarihi/alınan süre
- RT modalitesi (IMRT vs.)
- Alan (Gy)
  - Primer
- Doz (Gy)

Boyun

• KT

- Başlama tarihi/alınan süre
- Neoadjuvan
- İndüksiyon
- İlaç (Doz/süre/protokol)
- İmmünoterapi ve hedefe yönelik terapiler

• Konkomitan KRT

- Başlama tarihi/alınan süre
- RT modalitesi (IMRT vs.)
- Alan (Gy)

# TÜKÜRÜK BEZİ BENİGN ve MALİGN TÜMÖRLERİ TAKİP FORMU

▪ Primer

Boyun

- Doz (Gy)
- İlaç (Doz/süre/protokol)

## Hedefe Yönelik Tedavi

- Moleküler çalışma (PD-1, BRAF vs.)
- Ajan/Doz/Süre

## Patolojik Özellikler

- Tümör lokalizasyonu
- Tümör tipi
- Tümör diferansiasyonu (grade)
- İmmunhistokimyasal bulgular
- Tümör boyutu
- Stromal yanıt
- Vasküler invazyon
- Lenfatik invazyon
- Perinöral invazyon
  - Yok
  - Perinöral invazyon
  - Endonöral invazyon
- Kartilaj invazyonu
- Kemik invazyonu
- Cerrahi sınırlar
- Frozen sonuçları (Tümör yatağı/spesimen)

# TÜKÜRÜK BEZİ BENİGN ve MALİGN TÜMÖRLERİ TAKİP FORMU

- Boyun lenf nodları
  - Sağ (Seviye/sayı/pozitif)
  - Sol (Seviye/sayı/pozitif)
  - Santral (Seviye/sayı/pozitif)
  - Metastatik lenf nodu boyutları
    - Metastatik lenf nodu içindeki metastaz boyutu

- Ekstrakapsüler yayılım

- 0 1 2 3 4

## Patolojik Evre (TNM)

- T
- N
- M

## Peroperatif/Postoperatif Komplikasyon

- Tümör kapsülünde rüptür
- Fasiyal parezi
  - Temporal
  - Zigomatik
  - Bukkal
  - Marjinal mandibuler
  - Servikal
- Fasiyal paralizi

# TÜKÜRÜK BEZİ BENİGN ve MALİGN TÜMÖRLERİ TAKİP FORMU

- Temporal
- Zigomatik
- Bukkal
- Marjinal mandibuler
- Servikal
- Seroma
- Kanama
- Tükürük fistülü
- Frey sendromu
- First bite sendromu

## Adjuvan Tedavi

- RT
  - Başlama tarihi/alınan süre
  - RT modalitesi (IMRT vs.)
  - Alan
    - Primer
  - Doz (Gy)
- KT
  - İlaç (Doz/süre/protokol)
- KRT
  - Başlama tarihi/alınan süre
  - RT modalitesi (IMRT vs.)
  - Alan (Gy)
    - Primer
  - Doz (Gy)
  - İlaç (Doz/süre/protokol)

Boyun

Boyun

# TÜKÜRÜK BEZİ BENİGN ve MALİGN TÜMÖRLERİ TAKİP FORMU

- İmmünoterapi ve hedefe yönelik terapiler

- Eklenecek istenen ek bilgiler

## Takip

- Takip süresi

- Nüks

- Nüks tarihi
- Lokal

Bölgesel

- Uzak Metastaz

- Metastaz zamanı
- Tutulan alan

- TFT

- PAAG/Toraks BT

- Sağkalım süresi

- Kür zamanı

- Ölüm zamanı

- Ölüm nedeni

- Primer kansere bağlı
- Diğer (belirtiniz)

## Nüks veya Metastaz Sonrası Tedavi



# TÜKÜRÜK BEZİ BENİGN ve MALİGN TÜMÖRLERİ TAKİP FORMU

- Cerrahi/Tarih
- Cerrahi ile önemli özellikler (belirtiniz)

- RT

- Başlama tarihi/alınan süre
- RT modalitesi (IMRT vs.)
- Alan (Gy)
  - Primer
- Doz

Boyun

- KT

- İlaç (Doz/süre/protokol)

- KRT

- Başlama tarihi/alınan süre
- RT modalitesi (IMRT vs.)
- Alan (Gy)
  - Primer
- Doz (Gy)

Boyun

- İlaç (Doz/süre/protokol)

- İmmünoterapi ve hedefe yönelik terapiler

## İkinci Primer

- Lokalizasyon
- Tarih